[Aus der patholog.-anatomischen Anstalt (Prof. Kaufmann) und der ophthalmologischen Klinik (Prof. Mellinger) der Universität Basel.]

BEITRAG

ZU DEN

TUMOREN DES LIMBUS.

INAUGURAL-DISSERTATION

ZUR

ERLANGUNG DER DOKTORWÜRDE

EINER

HOHEN MEDIZINISCHEN FAKULTÄT DER UNIVERSITÄT BASEL

VORGELEGT VON

JACOB MATHIEU

AUS REMÜS (GRAUBÜNDEN).

MIT 4 HISTOLOGISCHEN ABBILDUNGEN AUF EINER DOPPELTAFEL.

WIESBADEN.

VERLAG VON J. F. BERGMANN.

1906.

[Aus der patholog.-anatomischen Anstalt (Prof. Kaufmann) und der ophthalmologischen Klinik (Prof. Mellinger) der Universität Basel.]

BEITRAG

ZU DEN

TUMOREN DES LIMBUS.

INAUGURAL-DISSERTATION

ZUR

ERLANGUNG DER DOKTORWÜRDE

EINER

HOHEN MEDIZINISCHEN FAKULTÄT DER UNIVERSITÄT BASEL

VORGELEGT VON

JACOB MATHIEU

AUS REMÜS (GRAUBÜNDEN).

ACAD. LIBRAT. BASEL

MIT 4 HISTOLOGISCHEN ABBILDUNGEN AUF EINER DOPPELTAFEL.

WIESBADEN.

VERLAG VON J. F. BERGMANN.

1906.

MEINEN LIEBEN ELTERN.

Der Limbus ist bekanntlich ein Lieblingssitz für epibulbäre Tumoren. Unter letzterer Bezeichnung werden nur solche Geschwülste verstanden, die primär von der Conjunctiva oder von der Cornea ausgehen, während Tumoren, die erst secundär von der Chorioidea, dem Corpus ciliare oder von den Lidern aus auf jene Teile übergreifen, nicht dazu gehören. Die erste Stelle unter den Limbusgeschwülsten nehmen die Sarcome und Carcinome ein, deren Literatur eine recht beträchtliche ist. Ihnen reihen sich, was Häufigkeit anbetrifft, die Dermoide an. Viel seltener sind die Papillome, die Naevi, sowie einige unter dem Namen Dermoepitheliom oder benignes cystisches Epitheliom beschriebene Geschwülste. Die Angiome, die Lymphangiome, die weichen und harten Fibrome kommen hier wenig oder gar nicht in Betracht. Lieblingssitz der Angiome ist die Gegend der inneren Lidcommissur, die weichen Fibrome bevorzugen die Lidbindehaut, die harten Fibrome die Lidbindehaut und die Thränenkarunkel. Den Geschwülsten nahe stehend mit ausschliesslichem Vorkommen am Limbus und dessen Umgebung sind ausser dem Pterygium, noch die Schwellung des Limbus beim Frühjahrskatarrh und die bisher erst in zwei Fällen, von Gallenga und von Best beschriebene und als Tyloma bezeichnete Bildung zu erwähnen.

Die Gründe, warum der Limbus so häufig von Tumoren befallen wird, sind wohl verschiedene; einmal spielt hier das Trauma eine Rolle, welchem die im Lidspaltenbereiche liegenden Theile des Augapfels besonders häufig ausgesetzt sind, dann Reizungen entzündlicher Natur, für welche der Limbus in Folge seines Gefässreichthums besonders empfänglich ist. Trauma und Entzündung sind dabei besonders für die im späteren Alter entstehenden Tumoren von Bedeutung. Für die Carcinome speciell kommt nach Fuchs (1) in Betracht, dass am Limbus ein Epithel in das andere übergeht, solche Uebergangsstellen aber auch am übrigen Körper ein häufiger Sitz von Carcinomen sind, z. B. die

Lippe, die Cardia, die Analöffnung, und dass ausserdem schon normaler Weise zuweilen am Limbus eine Wucherung des Epithels stattfindet, indem zapfenartige Bildungen in die Tiefe des Gewebes hineinwachsen. Für die melanotischen Sarcome, die sich dort entwickeln, wo schon normaler Weise Pigment abgelagert ist, kommt die Thatsache in Betracht, dass neben der Lidbindehaut Pigment hauptsächlich am Limbus schon unter physiologischen Verhältnissen vorkommt; hier ist der Pigmentgehalt, besonders bei brünetten Personen so bedeutend, dass man oft schon makroskopisch eine gleichmässig braune Färbung oder einzelne braune Flecken sieht. Die gleichen für die Carcinome angeführten Gründe liessen sich auch für die übrigen Geschwülste epithelialer Natur ohne Weiteres geltend machen.

Der folgenden Arbeit liegen drei Fälle von Limbustumoren zu Grunde, die wegen ihrer Seltenheit wohl veröffentlicht zu werden verdienen. Dieselben kamen im Laufe der letzten Jahre auf der Baseler ophthalmologischen Klinik zur Operation. Die mikroskopischen Präparate wurden zum Theil in der Baseler pathologisch-anatomischen Anstalt, zum Theil im Laboratorium der Augenheilanstalt angefertigt. Die Fixirung geschah in Formalin, die Einbettung in Celloidin, die Färbung der Schnitte mit Hämatoxylin-Eosin, mit Eisenhämatoxylin und van Gieson.

Wir theilen zunächst die drei Krankengeschichten und die zugehörigen mikroskopischen Befunde mit.

Fall I. C. M., 55 Jahre.

Eintritt: 23. V. 1898.

Anamnese: Patientin war bisher immer gesund. Vor einem Jahre bemerkte sie an der temporalen Grenze von Hornhaut und Sclera des linken Auges eine kleine Geschwulst, ungefähr von der gleichen Grösse wie jetzt. Dieselbe soll im Anfang das Aussehen einer Wasserblase gehabt haben. Im Laufe des letzten Winters wurde das linke Auge roth und schmerzte, die Geschwulst soll sich allmählich intensiv weiss gefärbt haben, ohne an Grösse zuzunehmen. Patientin war bisher ohne Behandlung. Geschwülste sollen an anderen Körperstellen nicht vorhanden sein. In der Familie der Patientin finden sich angeblich keine Augenkranken.

Status praesens; Gesund aussehende Frau; praeauriculare und cervicale Drüsen nicht geschwellt, dagegen ist eine submentale Drüse circa kirschgross und etwas druckempfindlich.

Rechtes Auge: Aeusserlich und ophthalmoskopisch normal. S = 1 M 0,75.

Linkes Auge: Wird frei geöffnet. Bulbus gemischt injicirt, vorwiegend nach unten und aussen. Der unteren, äusseren Partie der Hornhaut sitzt ein halbmondförmiger Tumor auf, der ca. 1—2 mm über den Limbus hinaus auf die Conjunctiva bulbi übergreift. Derselbe ist von intensiv weisser Farbe, sieht von weitem wie eine Bleiinkrustation aus, ist von fleischiger Consistenz, leicht höckeriger Oberfläche und überragt das Hornhautniveau um einen Millimeter. Der Durchmesser der halbmondförmigen Geschwulst verläuft von oben aussen nach unten innen, ist 11 mm lang, 2 mm von der Pupille entfernt. Die grösste Breite des Tumors, als Senkrechte auf den Durchmesser gemessen, beträgt 5 mm. Die Conjunctivalgefässe in der Nähe der Geschwulst sind erweitert, die untere, innere Hornhautpartie ist transparent. Die Kammer ist normal tief, Pupille rund, reagirt, Bulbus nicht druckempfindlich, Augenhintergrund ohne Besonderheiten. S = $^1/_2$ m 0,75.

Operation: 25. V. Der Tumor wird mit einem Scalpell abgetragen, die Geschwulstbasis wird zuerst scarificirt, dann cauterisirt. Wundverlauf glatt.

Austritt: 4. VI. R. S = 1 M 0,75, L. S = $^1/_2$ M 0,75.

L. Bulbus catarrhalisch injicirt. Die Cornea ist an Stelle der Geschwulst grau getrübt und mit einzelnen Gefässen überzogen, aber ganz glatt.

Patient steht bis am 20. VIII. 98 in Beobachtung der ophthalm. Poliklinik. Der zuletzt aufgenommene Status lautet: Hornhaut ist an Stelle des früheren Tumors glatt, das Parenchym getrübt, das Epithel darüber glänzend, spärlich vascularisirt.

Mikroskopischer Befund: Die Grundlage des Tumors besteht aus einem feinfaserigen, leicht gewellten Bindegewebe, welches nur an wenigen Stellen richtige kurze aber ziemlich breite Papillenstöcke bildet; darüber erheben sich mächtige, vielfach zerklüftete papillomatöse Wucherungen, welche nur aus Epithelzellen, die in der Hauptsache undeutlich begrenzt sind, bestehen. Ihre Form ist in der Tiefe mehr rundlich, gegen die Oberfläche des Tumors flacher. Ein deutlicher Plattenzellenüberzug findet sich meist nur an der Spitze der Papillen, während in der Tiefe der Einsenkungen die oberflächlichen Zellen meist keine platten Zellen, sondern verschieden gestaltig sind, rundlich, öfters auch annähernd cylindrisch und dann senkrecht zur Oberfläche stehend. Namentlich in den tieferen Schichten haben die Zellen öfters ein scholliges Aussehen. Becherzellen kommen nur vereinzelt vor. Das Epithel setzt sich scharf von dem Bindegewebe ab, hat nirgends Tendenz in die Tiefe zu wuchern, zeigt keine Mitosen.

Fall II. G. J., 58jährig.

Erster Spitalaufenthalt: Patient stand vom 19. II. 1900 bis 6. IV. 1900 in klinischer Behandlung wegen einer Scleritis mit sclerosirender Keratitis des rechten Auges, die sich der Anamnese nach im Verlaufe eines Monates ausgebildet hatte. Vorher will Patient immer

gute Augen gehabt haben. Im Verlauf der Erkrankung trat eine Wucherung an der nasalen Corneoscleralgrenze auf, die sich sectorenartig auf die Cornea erstreckte. Dieselbe musste abgetragen werden; eine mikroskopische Untersuchung fand damals nicht statt, auch trat damals im ganzen Krankheitsbild die Scleritis so in den Vordergrund, dass wir uns mit diesen kurzen Angaben begnügen wollen, dafür aber die Krankengeschichte des zweiten Spitalaufenthaltes, der wegen eines Recidivs der oben erwähnten Wucherung erfolgte, ausführlicher angeben werden.

Zweiter Spitalaufenthalt:

Eintritt: 22. VII. 1901.

Anamnese: Patient war im Jahre 1900 in Behandlung der ophthalmologischen Klinik wegen einer Scleritis des rechten Auges. Pat. giebt an, dass er seit 2—3 Monaten wieder eine Schwellung und seit zwei bis drei Wochen eine stärkere Entzündung des rechten Auges beobachtet habe. In der Zwischenzeit habe Patient ausser Rheumatismus keine Krankheiten gehabt.

Status praesens: Gesund aussehender Mann.

Linkes Auge: Aeusserlich und ophthalmoskopisch ohne Bes. $S = {}^{2}/_{3} - 1$ H 1,5.

Rechtes Auge: Die Conjunctiva bulbi zeigt gemischte Injection und blauröthliche Verfärbung mit starker Stauung der vorderen Ciliarvenen. Die Hornhaut ist in ihrem unteren und nasalen Quadranten von einem gelappten, wulstigen, weichen Tumor eingenommen, welcher den Limbus corneae überschreitet und fast bis zur unteren Uebergangsfalte reicht. Eine weitere, etwa stecknadelkopfgrosse Wucherung findet sich am oberen Limbus corneae. Die übrige Cornea ist getrübt, leicht vascularisirt, einzig nach aussen und oben findet sich ein kleiner klarer Hornhautbezirk. Kammer normal, Pupille eng, ophthalmoskopisch kein rothes Licht. Tension normal. Bulbus auf Druck nicht empfindlich. $S = {}^{3}/_{200}$ Glbn.

Die Therapie bestand zunächst aus 3 mal 1 Atropin, Cataplasmen und Salol 3 mal 1 g pro die; daraufhin wurde der Tumor weicher, impressibler, die Wucherung am oberen Limbusrande etwas flacher, die Cornea etwas heller, namentlich unten aussen, die pericorneale Injection geringer.

Operation: 16. VIII. Abtragung der Wucherung und Cauterisation des Geschwulstbodens. Glatte Heilung.

Entlassung: 6. IX. R. $S = {}^{5}/_{200}$ Glbn. Bulbus noch leicht pericorneal injicirt, auf der Sclera einige erweiterte vordere Ciliarvenen sichtbar. Die Cornea zeigt ausser einem unten aussen gelegenen Bezirk dichte Trübungen und oberflächliche Vascularisation. Ophthalm. etwas rothes Licht.

Patient bleibt in poliklinischer Behandlung und Aufsicht bis zum 15. II. 1902. Zuletzt aufgenommener Status: Rechtes Auge noch

minimal injicirt, central und nasal eine gegen den Rand zu abgeflachte Trübung der Cornea. Papille gut sichtbar. $S = {}^{2}/_{7}$ H 1,5.

Patient starb am 7. XI. 1902 im Bürgerspital in Basel an einem Carcinoma pylori. Bezüglich der Augen steht in der dortigen Krankengeschichte vermerkt: Pupillen beiderseits gleich weit, reagiren gut, Fundus beiderseits blass, Papillen gut abgegrenzt; keine Cervicaldrüsenschwellung.

Die pathologisch-anatomische Diagnose lautete:

Allgemeine hochgradige Anämie. Dilatation sämmtlicher Herzabschnitte; starke Verfettung des Herzmuskels; Carcinoma pylori auf Grund eines Ulcus ventriculi.

Mikroskopischer Befund des Limbustumors:

Die Geschwulst besteht in der Hauptsache aus einer compacten Masse epithelialer Zellen, welche sich gegen die unveränderte bindegewebige Grundlage mit einer welligen Linie scharf absetzt; nur an wenigen Stellen tritt eine papilläre Anordnung hervor. Der Grundstock solcher Papillen besteht aus dünnwandigen Blutgefässen, die von spärlichen Bindegewebszügen umgeben sind, die die Papillen bekleidenden Zellen haben in ihrer basalen dem Grundstock aufsitzenden Schicht vielfach Cylinderepithelcharakter und zeichnen sich durch die intensivste Kernfärbung aus, während die weiter nach oben liegenden Zellen des Ueberzugs mehr blass, grösser und schollig werden. Dies Verhalten wiederholt sich ziemlich regelmässig da, wo Papillen oder Andeutungen davon vorhanden sind. Im Allgemeinen sind die Zellen ziemlich gleichmässig, die Zeichnung ruhig, nennenswerthe Polymorphie, sowie Mitosen sind nicht zu sehen. An wenigen Stellen finden sich in den obersten Schichten Hornperlen, und zwar da, wo auch die Zellmassen im Ganzen verhornt sind und die Oberfläche stellenweise etwas gefurcht ist. In der Hauptsache ist die Oberfläche, abgesehen von den Stellen, an welchen die oben erwähnten Papillen vorkommen, eine glatte, leicht gewellte.

Fall III. M. F., 26 Jahre.

Eintritt: 16. IX. 1904.

Anamnese: Seit einigen Jahren erst bemerkt Patient einen kleinen, wachsenden Tumor in der Conjunctiva bulbi des linken Auges. Patient war angeblich sonst nie augenkrank, kann sich nicht erinnern, je ein Trauma am Auge erlitten zu haben. Patient leidet an Lungencatarrh, hat vor vier Wochen 2 bis 3 kleinere Hämoptoen gehabt.

Status praesens: Lang aufgeschossener, grazil gebauter blasser, schlecht genährter Mann.

Rechtes Auge: Mit ziemlich starkem Conjunctivalcatarrh und einer mässigen Hyperämie des Opticus, sonst ohne Besonderheiten. S = 1 E.

Linkes Auge: Ebenfalls mit starkem Catarrh. Am temporalen Rande der Cornea findet sich eine Geschwulst von annähernd dreieckiger Gestalt. Die Basis derselben, die ca. 6—8 mm lang ist, verläuft dem Cornealrande annähernd conzentrisch, greift nur um weniges auf die Cornea über, am meisten noch im oberen Theile, während die Spitze des Dreiecks ca. 7—8 mm vom Limbus entfernt ist. Der Tumor ist von weicher Beschaffenheit, gallertigem Aussehen, die Oberfläche ist flach, nicht höckerig. Er ist auf der Sclera verschieblich, der Unterfläche am Limbus hingegen fester angewachsen. Vom nasalen Theil der Conjunctiva ziehen einige Gefässe auf den Tumor hin. Das Auge bietet bei der äusserlichen Untersuchung keine weiteren Besonderheiten, bei der ophthalmoskopischen Untersuchung zeigt der Opticus eine mässige Hyperämie. S - 1 E.

Operation: 27. IX. Der Tumor wird mittelst Scalpell und Schere exstirpirt, löst sich von der Unterfläche leicht ab, die Conjunctivalwunde wird mit drei Seidenknopfnähten verschlossen. Heilung glatt.

Austritt: 8. X. S. beiders. = 1 E; das rechte Auge wie beim Eintritt, das linke Auge zeigt noch eine mässige, conjunctivale Reizung, Wunde gut vernarbt, Cornea intact.

Patient bleibt bis am 3. VI. 1905 in poliklinischer Beobachtung, ist bis zu diesem Zeitpunkte recidivfrei, muss sich sodann wegen seiner Lungenaffection nach Davos begeben.

Mikroskopischer Befund: Die Geschwulst liegt einem stark durchbluteten Gewebe an, mit mangelhafter oder ganz fehlender Kernfärbung. Beiderseits in der Peripherie findet man annähernd normale Conjunctiva, nur ist das Epithel derselben leicht verdickt, zeigt Andeutungen von Papillen, und ist namentlich auf der einen Seite in Falten gelegt. Das Tumorgewebe besteht in der Hauptsache aus cysten- und spaltenartigen Hohlräumen und Conglomeraten von Zellen, zwischen und unter denen das Bindegewebe eine mehr oder weniger starke, zunächst anscheinend diffuse zellige Infiltration aufweist (Fig. 1). Die Cysten- und Zellconglomerate nehmen mehr die oberen Lagen der Geschwulst ein, während umgekehrt die diffus verbreiteten Zellen am mächtigsten in den unteren Partien entwickelt sind, nach oben zu spärlicher werden. Nur in einzelnen Theilen des Tumors reichen sie bis nahe an die Oberfläche, während umgekehrt hier die Cysten wenig entwickelt sind. Cysten- und Zellconglomerate stehen, soweit sie in den oberflächlichen Partien des Tumors gelagert sind, mit dem Oberflächenepithel in Verbindung (was man namentlich an Serienschnitten verfolgen kann), die tiefer gelegenen hingegen scheinen den Zusammenhang verloren zu haben.

Das Oberflächenepithel ist bis auf einige, anscheinend künstlich erzeugte Einrisse zusammenhängend, zeigt nur an wenigen Stellen den Typus des geschichteten Pflasterepithels mit Verhornung der obersten Schichten. Im Allgemeinen besteht es aus zwei bis drei Lagen platter

Zellen mit fehlender Kernfärbung und mit Verhornung der obersten oder aller Schichten. Auf dieselben folgen nach unten zu rundlich-polygonale Zellen mit ziemlich stark sich färbenden, rundlich-ovalen bis spindligen Kernen, die aber nur auf kürzere Strecken einige zusammenhängende Lagen bilden, oft vereinzelt stehen, oder auch kleine Haufen und Gruppen bilden, die dann mitunter die oberflächlichen platten, hier meist in toto verhornten Zellen etwas nach oben drängen. Eine zwischen ihnen und den genannten kleinen Haufen öfter bestehende Lücke scheint künstlich durch die Härtung erzeugt zu sein. An einzelnen Stellen findet man mitten im Epithel, ganz von platten Zellen umgeben, alveolenähnliche Räume, deren Inhalt entweder aus zwei bis drei ziemlich grossen, schollig aussehenden, mit schlecht sich färbendem Kern versehene Zellen oder aus einem kleinen Zellhaufen besteht (Fig. 2 a), ganz denen ähnlich, die oben beschrieben worden sind. Bindegewebsfibrillen sind sowohl unter diesen Zellen, als auch zwischen ihnen und den umgebenden platten Zellen auch nach van Gieson nicht nachweisbar.

Bei näherer Betrachtung der im Gewebe zwischen Cysten- und Zellconglomeraten vorhandenen Zellen sieht man, dass ihre Verbreitung in der Hauptsache allerdings eine diffuse ist, dass sie aber doch an manchen Stellen eine gewisse Anordnung in Form von Strängen oder unregelmässig geformten Haufen zeigen, ein Verhalten, welches namentlich in den oberen Partien des Tumors deutlicher wird. Haufen und Stränge sind von einem fein-fibrillären, ziemlich viel lineare Kerne enthaltenden Bindegewebe umgeben, welches auch in sie eindringt, namentlich dort, wo die Zellen lockerer gefügt sind oder isolirt stehen. Doch findet man hie und da auch vom Bindegewebe ganz scharf begrenzte kugelige Haufen von Zellen oder kleinere Gruppen derselben mit concentrisch angeordneten Kernen. Die Zellen sind eher protoplasmaarm, haben in der Hauptsache einen ziemlich dunklen, rundlichen oder rundlich ovalen bis spindelförmigen oder auch unregelmässig geformten, manchmal dreieckigen oder leicht geschwänzten Kern; daneben sind auch zahlreiche blass gefärbte, schön ovale Kerne, die in der Grösse jedoch nicht von den erstgenannten sich unterscheiden, endlich, aber nur vereinzelt, grosse Kerne, zwei bis dreimal so gross wie die vorigen, von scholligem Aussehen, vorhanden. Die Zellen mit den blassgefärbten Kernen bilden oft grössere Complexe, meist finden sie sich aber mit den Zellen mit den dunkleren Kernen vermischt, wobei die Unterschiede zwischen den beiden Kernarten oft nicht mehr deutlich sind.

Die Cysten sind von der verschiedensten Form und Grösse, bald rundlich, bald länglich buchtig oder kolbig, zum Theil confluiren sie untereinander, ihre Wand und ihr Lumen sind von verschiedener Dicke resp. Grösse, wobei öfters ein umgekehrtes Verhältniss zwischen beiden besteht. Die mit dem Oberflächenepithel in Verbindung stehenden Zellconglomerate sind ebenfalls vielgestaltig, bald cylindrisch, bald endigen sie mit einer kolbigen Anschwellung oder sind verzweigt. Die Cysten sind

durch massive Zellstränge mit dem Oberflächenepithel verbunden, nur an wenigen Stellen findet sich im Zellstrang ein Lumen, sodass dann das Ganze den Eindruck einer Drüse macht. Die innere Begrenzung der Cysten wird durch eine Lage epithelialer, protoplasmareicher Zellen mit grossem, ovalen, eher blass gefärbten, gegen das Lumen öfters senkrecht stehenden Kern gebildet (Fig. 3 und 4) Die Zellen sind unregelmässig gestaltet, birnförmig, hie und da auch annähernd cylindrisch. Bei der Minderzahl der Cysten, und auch hier nicht in der ganzen Circumferenz folgen ihnen nach aussen eine Lage oder ein kleiner Haufen deutlich epithelialer Zellen (Fig. 3 b), meist sind jedoch die in der Peripherie der Cysten lagernden Zellen kleiner, ihr rundlich ovaler bis spindelförmiger, öfters auch radiär zum Lumen stehender Kern, ist dunkler gefärbt (Fig. 4 b). Auffallend ist, dass an manchen Cysten die epitheliale Zelllage, die die innere Begrenzung bildet, von den übrigen Zellen an ihrer Basis durch eine scharf gezeichnete, oft wellige Linie von dem Aussehen einer Membrana propria getrennt ist (Fig. 3 a), ein Verhalten, welches jedoch nur bei der Minderzahl der Cysten hervortritt; ausserdem ist diese Linie nie in der ganzen Circumferenz zu sehen; an wenigen Stellen macht es den Eindruck, als ob dieselbe durch das Protoplasma stark lichtbrechender, fadenförmig in die Länge gezogener Zellen gebildet worden sei.

Die äussere Begrenzung der Cysten ist nur dort eine scharfe, wo dieselbe von den Zellen des Zwischengewebes durch eine Bindegewebslage geschieden ist, dies ist jedoch im Allgemeinen nicht der Fall, es treten die im Anfang beschriebenen Zellen des Zwischengewebes, meist die mit den dunkleren Kernen entweder nur an einzelnen Stellen, dann in Form von Zapfen, oder in diffuser Weise an die Zelllagen dicht heran, die die Auskleidung der Cysten bilden (Fig. 4 c). Eine Abgrenzung zwischen beiden lässt sich dann umsoweniger erkennen, als auch in morphologischer Beziehung die Zellen des Zwischengewebes und die der Cysten, soweit letztere nicht deutlich epithelial sind, nicht von einander zu differenziren sind. Die in ihren Conturen schon beschriebenen Zellenconglomerate haben in der Mitte öfters ein spaltförmiges Lumen, ein Befund, der auf die Entstehungsweise der Cysten hindeutet. In Bezug auf die Zellformen lassen sich zwei Arten von Conglomeraten unterscheiden. Bei den einen sind die mittleren Zellen epithelartig, polygonal, protoplasmareich mit bläschenförmigem Kern (manchmal sind einzelne Zellen ausgefallen, sodass kleine Lücken entstanden sind), während die äusseren Zellen kleiner sind, mit stärker gefärbtem Kern, ganz ähnlich den Zellen, die hauptsächlich die peripheren Abschnitte der Cysten bilden. Der zweite Typus wird nur von den zuletzt beschriebenen Zellen gebildet (Fig. 2 b). In der äusseren Umgrenzung und in ihrer Beziehung zu den Zellen des Zwischengewebes zeigen die Zellconglomerate das gleiche Verhalten wie die Cysten.

Die Cysten sind entweder leer oder haben wenig Inhalt, der aus Detritus und zerfallenen Zellen oder aus einer leicht-körnigen mit Eosin

sich färbenden Masse oder auch aus hyalinen Kugeln besteht. Ausser den beschriebenen Gebilden fallen noch durch ihre Häufigkeit runde, alveolenähnliche, scharf begrenzte Räume auf, die etwa einer Fettzelle ähnlich sind, etwas krümeligen Inhalt, an einzelnen Stellen auch hyaline Kugeln enthalten, und einen an der Wand angedrückten platten oder auch etwas in's Innere vorspringenden Kern aufweisen. Sie finden sich einmal zwischen den Zellen des Zwischengewebes, daselbst bilden sie an einzelnen Stellen kleine Gruppen von 2—4, dann auch in den Cystenwänden. Auffallend ist, dass sie sich hier niemals zwischen den epithelialen Zellen, sondern zwischen denen weiter nach aussen liegenden Zellen mit den dunkleren Kernen finden. Aehnlich verhalten sie sich in den Zellconglomeraten, sie kommen auch hier nur zwischen den peripheren Zellen vor, die durch Form und Färbbarkeit des Kernes den diffus verbreiteten Zellen des Zwischengewebes gleichen.

Die Gefässe sind ziemlich zahlreich, bestehen meist nur aus einer Endothellage, um sie herum finden sich hier und da kleine Lymphocytenhaufen, an gewissen Stellen scheinen sich die Zellen des Zwischengewebes in grösserer Zahl um sie zu sammeln, ohne aber in eine typische Anordnung zu ihnen zu treten.

Epikrise.

Das Gemeinschaftliche der drei Fälle liegt in dem benignen Charakter, den die Neubildungen haben, und in dem mehr oder weniger grossen Antheil, welchen das Epithel am Aufbau derselben hat. Im Uebrigen ist Fall III klinisch und histologisch streng von den zwei ersten zusammengehörenden Fällen zu trennen, die man daher gemeinschaftlich besprechen kann.

In ihrer Zusammensetzung aus gewucherten Epithelzellen und in der, wenn auch nur in geringem Grade ausgesprochenen Mitbetheiligung des Bindegewebes lassen Fall I und II ihre Verwandtschaft zu den als Papillome der Bindehaut beschriebenen Tumoren erkennen. Immerhin ergiebt namentlich das histologische Bild ziemliche Unterschiede von dem eines typischen Papilloms, von welchem daher kurz das Wesentlichste vorausgeschickt werden soll. Die Angaben sind in der Hauptsache der neusten Auflage des Handbuches von Graefe-Saemisch (2a) entnommen, auf welches auch bezüglich der dort ausführlich citirten Literatur hingewiesen sei.

Die Papillome sind seltene, benigne, aber häufig recidivirende Geschwülste der Bindehaut, die an allen Stellen derselben vorkommen können, mit Vorliebe jedoch in der Gegend des inneren Augenwinkels und am Limbus sitzen, von wo aus sie sich auf die Cornea ausbreiten können; Saemisch hat im Ganzen aus der Literatur ca. 37 Fälle zusammengestellt. Er rechnet sie zu den polypoiden Geschwülsten, was

sie aber nur ihrer öfters einem Polypen ähnlichen Form zu verdanken haben. Wahre Polypen, d. s. gestielte hyperplastische Wucherungen der sämmtlichen Bestandtheile einer circumscripten Stelle der Schleimhaut und des submucösen Gewebes, sind nach den Angaben von Elschnig (3) und späterer Autoren mit Sicherheit nicht nachgewiesen worden. Häufiger als in Polypenform sitzt das Papillom der Unterlage mit breiter Basis auf. Es findet sich häufiger multipel als solitär vor, seine Oberfläche ist eine unebene, himbeerartige, warzige oder sogar zottige, die Farbe zart bis intensiv grauroth, die Consistenz eine weiche. Histologisch besteht es aus gefässhaltigen, vielfach verzweigten Bindegewebspapillen und einem Epithelüberzug, der in der Regel das Relief der bindegewebigen Unterlage wieder giebt. Die Zellen des Epithelüberzuges sind in der Tiefe mehr cylindrisch, nach der Oberfläche zu werden sie rundlich bis platt. In Bezug auf das quantitative Verhältniss des epithelialen und des bindegewebigen Antheils bestehen die verschiedensten Variationen, auffallend ist, dass in der Mehrzahl der Fälle das Epithel bei Weitem überwiegt. Grunert (5) hat beispielsweise bis zu dreissig Zelllagen gezählt. Dabei können die gewucherten Epithelzellen die Einsenkungen zwischen den Papillen und Papillenverzweigungen vollständig ausfüllen, so dass die Oberfläche zumal makroskopisch vollständig glatt erscheint. Es handelt sich jedoch dabei nach Wagenmann (4) nicht um ein Verschmelzen der Epithelüberzüge der einzelnen Papillen, die glatte Oberfläche entsteht vielmehr dadurch, dass in Folge der zahlreichen Papillenverzweigungen und der mächtigen Epithellagen die einzelnen aus dem centralen Bindegewebe und den peripheren Epithelzellen gebildeten Läppchen in unmittelbare Berührung zu einander kommen. Im mikroskopischen Bilde gehen durch die in Folge der Alkoholhärtung eintretenden Schrumpfung, die Läppchen auseinander und tritt so die Zerklüftung der Oberfläche besser hervor; im Falle Wagenmann liessen sich die einzelnen Läppchen noch dadurch leicht isolieren, dass die oberste Decklage von Becherzellen gebildet wurde. Die gleiche Anschauung vertritt Grunert (5), der jedoch auch zugiebt, dass die Epithelüberzüge an manchen Stellen mit einander verschmelzen können.

Zuletzt sei noch die von allen Autoren hervorgehobene vollständige Analogie mit den Warzen und Condylomen der Haut betont[1]).

Der mikroskopische Befund unserer beiden Fälle weicht demnach erheblich von obiger Beschreibung ab. Der papilläre Typus, im Sinne des Papilloms ist im Falle I kaum andeutungsweise, im Falle II nur an

[1]) Wir möchten mehr noch auf die Analogie mit den klinisch sogen. Papillomen des Kehlkopfes hinweisen, für welche verschiedene Bezeichnungen, wie „Papilläres Fibrom, papilläres Epitheliom“ üblich waren. Kaufmann hat zuerst in der ersten Auflage seines Lehrbuches (1896) dafür die Bezeichnung papilläres Fibro-Epitheliom vorgeschlagen und andere haben diese Namengebung stillschweigend übernommen.

wenigen Stellen deutlich ausgesprochen. In der Hauptsache bestehen beide Tumoren aus einer Epithelmasse, die von der bindegewebigen nicht deutlich veränderten Grundlage durch eine scharfe, leicht wellige Linie geschieden ist; die Oberfläche ist im Falle II ebenfalls eine leichtwellige, im Falle I eine vielfach zerklüftete, eine Beschaffenheit, die jedoch im makroskopischen Bilde nicht hervortritt. Dies mag einerseits seinen Grund darin haben, dass die Einrisse schmal sind und nicht tief gehen, anderseits, dass durch die Härtung in Analogie mit den obengenannten Ansichten im mikroskopischen Bilde der zerklüftete Bau besser hervortritt, vielleicht mögen auch durch die bei der Präparation erfolgte Schrumpfung die Einrisse grösser geworden sein, dafür scheint der Umstand zu sprechen, dass ein Ueberzug mit Plattenzellen nur an der Spitze der epithelialen Papillen deutlich vorhanden ist, in der Tiefe der Einrisse meist fehlt; endlich ist es wahrscheinlich, dass bei Betrachtung mit der Lupe die Zerklüftung der Oberfläche doch zu erkennen gewesen wäre. Aus dem histologischen Befunde, aus dem fast vollständigen Mangel an gefässhaltigen Papillen, lässt sich auch die ganz auffallend weisse, einer Bleiinkrustation ähnlichen Farbe im Falle I erklären.

Eine mit unseren beiden Fällen zum Theil übereinstimmende Beschreibung konnten wir nur bei Magnus (6) finden, dessen histologischen Befund wir daher kurz wiedergeben. Der Tumor setzt sich zusammen aus einer starken Wucherung von Epithel und Bindegewebe; auf einer breiten, gefässreichen Bindegewebsschicht findet sich durch eine scharfe, leicht wellig verlaufende Grenze von der Unterlage getrennt, eine dicke Lage von Epithelzellen, die nirgends in Form von Zapfen oder kolbigen Vorsprüngen in das Bindegewebe hineinwuchern. Die Oberfläche des Epithels zeigt nicht überall das gleiche Verhalten, denn während sie an einzelnen Partien ein welliges Aussehen hat, läuft sie an andern Stellen in sehr charakteristisch geformte Falten resp. Papillen aus (es sei hier noch besonders betont, dass diese sogenannten Papillen nur aus Epithelzellen gebildet waren). Magnus rechnet seinen Fall zu den Papillomen, ohne die Unterschiede im histologischen Bilde hervorzuheben. Auffallend ist, dass auch die späteren Autoren den Fall Magnus ohne weitere Begründung zu denselben zählen, um so mehr, wenn man die Auffassung von der Genese der Papillome berücksichtigt, die in der ophthalmologischen Literatur durchwegs vertreten wird. Nach den betreffenden Autoren ist nämlich das maassgebende für die Bildung des Papilloms die Wucherung des Bindegewebes,

sowohl für die Entstehung, als auch für die äussere Form desselben, während die Wucherung des Epithels als von secundärer Bedeutung betrachtet wird. So rechnet beispielsweise Saemisch (2a) das Papillom zu den papillären Fibromen. Nach Fuchs (7) ist das Anfangsstadium des Papilloms ein kleiner rundlicher Knopf oder eine flache Erhebung, die aus einer Wucherung des oberflächlichen Gewebes der Conjunctiva besteht; aus dem Centrum derselben sprossen bindegewebige, vielfach verzweigte Papillen hervor, unter gleichzeitiger Verdickung der Epitheldecke. Die auch in seinem Falle sehr geringe Entwicklung des fibrösen Mutterbodens, erklärt Fuchs als eine durch die massenhafte Zunahme des Epithels erfolgte Atrophie des Bindegewebes. In gleicher Weise erklärt Steiner (8) die in seinem Falle sehr weiten Gefässlumina durch eine secundär erfolgte Schrumpfung des dieselben umgebenden Bindegewebes.

Einen ganz andern Standpunkt nimmt Unna (9a) für die Warzen und Condylome der Haut ein, die er als Akanthome bezeichnet. Dieselben entstehen durch eine circumscripte, scheibenförmige Verdickung der Stachelzellen, durch die der Papillarkörper eine Abplattung erfährt, sodass die grosse Mehrzahl der Papillen ausgeglichen wird. Sodann erfolgt eine Wucherung des Epithels in Form von Sprossenbildung in das Bindegewebe, welche eine Abfurchung des Coriums und die papilläre Gliederung des Bindegewebsstockes bewirkt. In Weiterem gestaltet sich das Wachstum verschieden, da bei der Warze mit der primären Verdickung der Stachelzellen sich zugleich eine starke Hyperkeratose ausgebildet hat, die eine stärkere Expansion der Neubildung nach der Oberfläche zu verhindert. Die Mitbetheiligung des Bindegewebes beschränkt sich bei der Warze auf eine leichte entzündliche Hyperämie, der papillomatöse Bau entsteht erst nach erfolgter Reife durch Einrisse in die Hornschicht. Anders bei den Condylomen, welchen die Hyperkeratose fehlt; die weitere Vergrösserung erfolgt hier durch eine mächtige Schwellung des Papillarkörpers, auf welchem das weiter wuchernde Epithel andauernd secundäre Papillen aus den Stammpapillen abfurcht. Die Schwellung des Papillarkörpers betrachtet Unna lediglich als eine chronisch-entzündliche Hyperplasie, das wuchernde Epithel allein bewirkt die äussere Form und den inneren Aufbau der Geschwulst. Eine Art vermittelnden Standpunkt nimmt Ribbert (10) ein, insofern er sich den Tumor primär aus Epithel und Bindegewebe zugleich entstanden denkt, während er allerdings die aktive Formgebung dem Bindegewebe zuspricht. Am leichtesten scheint eine Erklärung der verschiedenen

Formen der Papillome zu sein, wenn man insofern mit Unna übereinstimmt, als er das Epithel als das Maassgebende für die Ausbildung derselben betrachtet, gleichgültig ob die Wucherung des Epithels eine gleichmässige ist oder nur in Form von Sprossenbildung erfolgt. Die Analogien mit den Warzen sind auch in dieser Beziehung vollständige. Schon Unna (9b) beschreibt einen Fall einer Warze am Penis, die ein reines plattenförmiges Akanthom darstellte, das dem zu einer unregelmässigen Wellenfläche ausgeglichenen Papillarkörper aufsass. Einen ähnlichen Bau zeigen die von Lesser (11) als senile Warzen bezeichneten Tumoren, die im Wesentlichen aus einer Hypertrophie der Epithelzellen ohne Betheiligung des Papillarkörpers bestehen. Wir möchten hier hervorheben, dass auch unsere zwei Patienten sich im höheren Alter befanden, der eine war 55, der andere 58 Jahre alt. Wenn wir auf die Analogie mit den klinisch sog. Papillomen des Kehlkopfes noch mit einem Wort hinweisen sollen, so wäre zu betonen, dass gerade hier recht verschiedenartige Ansichten darüber herrschen, ob das Bindegewebe oder der epitheliale Ueberzug als das treibende Element bei der Papillenbildung resp. das wesentliche Constituens des Papilloms zu betrachten ist. Das zeigen deutlich die in Anmerkung auf Seite 12 angeführten Bezeichnungen papilläres Fibrom, papilläres Epitheliom; die Wahrheit möchte auch hier in der Mitte liegen und die Kaufmann'sche Bezeichnung papilläres Fibro-Epitheliom[1]) derselben am besten gerecht werden.

Besonderes Interesse bietet der Tumor in Fall II. Irgend welchen Grund für die Annahme, dass hier das sonst normale Bindegewebe plötzlich an wenigen Stellen zu wuchern anfange und activ in das Epithel eindringe, liegt nicht vor. Nach Unna (9a) kann man eine selbstständige Papillensprossung nur dort annehmen, wo man eine Gruppe von in rascher Theilung befindlichen, mitosenhaltigen Bindegewebszellen findet, welche dem Epithel anliegen und dasselbe hohlkugelförmig einstülpen. Solche Bilder müsste man bei den Papillomen der Conjunctiva bulbi um so eher finden, als hier normaler Weise keine Papillen vorhanden sind und man daher nicht annehmen kann, dass der papilläre Bindegewebsstock durch Wucherung bereits vorgebildeter Papillen entsteht. Solche Mitosenbildungen sind speciell bei den Papillomen der Conjunctiva nirgends beschrieben worden. Dass in den beiden vorliegenden Fällen auch im Epithel keine Mitosen zu finden waren, lässt darauf

[1] Vergl. die Anmerkung auf S. 12.

schliessen, dass die beiden Tumoren ihr Wachsthum abgeschlossen haben, ein Verhalten, welches dem der Hautwarze nach erreichter Reife entspricht. Es wären demnach auch die sogenannten Papillome der Conjunctiva histologisch in der Hauptsache als papilläre Fibro-Epitheliome zu bezeichnen, während dort, wo sich im Wesentlichen nur ein complexer Epithelbezirk findet, der keine papilläre Furchung zeigt, von Epitheliomen gesprochen werden muss.

Bemerkenswerth ist im Weitern die im Falle II ziemlich stark ausgesprochene Verhornung der obersten Epithelschichten, ein Verhalten, welches bei den Papillomen der Conjunctiva selten beschrieben worden ist; nur Grunert (5) führt in einem seiner Fälle die Bildung einer ausgeprägten Hornschicht an. Für die Bildung der Papillome sehr wichtige ätiologische Momente sind das Trauma und die Entzündung. Von Interesse ist hier ein Experiment Ribbert's (10), der durch wiederholtes Wegkratzen des Epithels an der Lippe eines Kaninchens ein Papillom erzeugen konnte. In unseren zwei Fällen spielen entzündliche Reize eine Rolle: dieser Zusammenhang ist besonders im Fall II deutlich ausgeprägt, bei welchem der Tumor das erste Mal im Verlaufe einer Scleritis auftrat. Erwähnenswerth ist noch, dass im gleichen Falle der Patient später an einem Carcinom des Magens zu Grunde ging. Ein Zusammenhang zwischen beiden Affectionen ist aber ganz ausgeschlossen, da das Carcinom durchaus auf den Magen beschränkt war und andererseits die Augen, wie aus dem Krankenjournal der medizinischen Abtheilung des Bürgerhospitals hervorgeht, später jedenfalls keine erheblichen Veränderungen mehr boten.

Der Tumor von Fall III verhält sich in klinischer Beziehung, sowohl den unpigmentirten Naevi als auch den benignen cytischen Epitheliomen, von Parinaud speciell als Dermoepitheliome bezeichneten Geschwülsten vollkommen gleich. Die gegenseitige Stellung dieser beiden Geschwulstformen ist zur Zeit noch nicht ganz aufgeklärt, als feststehend gilt nur, dass beide klinisch und ätiologisch keine Verschiedenheiten aufweisen. Sie sitzen in der Einzahl meist dem äussern Hornhautrande an, seltener am inneren Limbus und greifen nur wenig auf die Hornhaut über. Sie haben einen durchaus benignen Charakter, machen keinerlei Beschwerden, ihre Gestalt ist oft die eines Dreiecks oder eines unregelmässigen Vierecks, dessen eine Kante mit dem Hornhautrande zusammenfällt. Die Farbe ist gelblich röthlich oder mehr weisslich gelblich. Die Consistenz eine weiche. Sie haben öfter eine gelatinöse Beschaffenheit, sitzen der Unterfläche flach auf, sind auf der

Sclera verschieblich, am Limbus festgewachsen; die Oberfläche ist glatt oder leicht höckerig, nie ulcerirt. Ihr Auftreten in der Jugend, öfters kurz nach der Geburt, weist auf ihre congenitale Anlage hin. Beide sind sehr seltene Geschwülste, der unpigmentirte Naevus wurde zuerst von Wintersteiner beschrieben, dann folgen ein Fall von Hirsch, von Stoewer, von Foster, von Saemisch, zwei Fälle von Landstroem; endlich ist auch die von Reis als teleangiectatisches Angiom der Conjunctiva bulbi mit Cystenbildung beschriebene Geschwulst später vom Autor selbst als Naevus anerkannt worden. Ebenso spärlich ist die Literatur über das benigne cystische Epitheliom, die ersten zwei Fälle stammen von Parinaud, dann folgen Fälle von Kalt, Panas, Schapringer, Best und Klein. Als den cytischen Epitheliomen sehr nahe stehend, sich nur durch die fehlende Cystenbildung von ihnen unterscheidend, betrachtet Best einen zweiten Fall von Panas und einen von Rogmann[1]). Auch in histologischer Beziehung haben beide Geschwulstformen zunächst gemeinsam eine Wucherung des Oberflächenepithels in das unterliegende Gewebe in Form von entweder soliden oder in Cysten umgewandelten Sprossen und Zapfen. Zwischen diesen deutlich epithelialen Gebilden finden sich beim unpigmentirten Naevus noch Zellen gelagert, entweder nur in diffuser Verbreitung wie bei Stoewer (12) oder nur in Form von Nestern und Ballen wie bei Hirsch (13) oder endlich in beiderlei Anordnungsweisen zugleich, die als Naevuszellen, identisch denen der weichen Hautnaevi, angesehen werden. Eine besondere Stelle nimmt der Fall Reis (14) ein, bei welchem die Naevuszellen um die Gefässe angeordnet waren, ein Befund, der andeutungsweise auch von anderen Autoren, z. B. Saemisch (1b) erhoben worden ist. Bei den cystischen Epitheliomen hingegen ist das Zwischengewebe entweder normal oder ist höchstens durch einen grossen Reichthun an Bindegewebszellen ausgezeichnet, wie bei Parinaud (15), Kalt (16) und Best (17). Auffallend ist, dass bei beiderlei Geschwulstarten, bei den Epitheliomen, nur insoweit sie ein zellreiches Stroma aufweisen, von verschiedenen Autoren eine auffallende Aehnlichkeit der die epithelialen Stränge und Cysten bildenden Zellen mit denen des Zwischengewebes erwähnt worden ist. Saemisch (2b) schildert die Naevuszellen als protoplasmaarm mit einem grösseren, dunkel gefärbten Kern im Gegensatz zu den epithelialen Zellen, die einen grösseren Proto-

[1]) Auch hier sei in Bezug auf die näheren Literaturangaben, soweit späterhin nicht noch speciell einzelne Autoren erwähnt werden, auf das Handbuch von Graefe-Saemisch, 2. Auflage, 4. Cap. Theil I, S. 629 hingewiesen.

plasmaleib und einen helleren Kern haben, betont jedoch, dass nicht so ganz selten die Unterschiede zwischen beiden Zellformen verwischt sind; Foster (18) erwähnt, dass die Naevuszellen auf den ersten Blick den Zellen der tiefen Lagen des Deckepithels sehr ähnlich sein können. Andererseits findet Kalt (16), dass die Kerne der Bindegewebszellen, die sich zwischen den Cysten und epithelialen Strängen ausbreiten, ganz vom Aussehen der Kerne der Tumorzellen selbst sind, und Parinaud (15) bemerkt bei seinen Dermoepitheliomen, dass die Zellen des Bindegewebes oft sehr schwer von denen in der Peripherie der Cysten und Stränge gelagerten Zellen zu differenzieren seien.

Gestützt auf die absolute klinische und die theilweise histologische Aehnlichkeit beider Geschwulstformen, zählt Saemisch (2b) die cystischen Epitheliome insgesammt zu den Naevi. Best (17) hingegen will dieselben streng von den Naevi geschieden wissen, er rechnet vielmehr die unpigmentirten Naevi zu den cystischen Epitheliomen. Er weist hierbei auf die Abbildung eines pigmentirten, endothelialen Naevus der Conjunctiva im Traité des maladies des yeux von Panas (19) hin, bei welchem das Oberflächenepithel durchaus keine Veränderungen bietet. Andererseits sind von Fuchs (1), Pindowski (20) Naevi beschrieben und abgebildet, die ganz die gleiche histologische Structur haben wie die unpigmentirten Naevi und sich nur durch den Pigmentgehalt von denselben unterscheiden. Best hat den Namen benignes cystisches Epitheliom gewählt, gestützt auf die Aehnlichkeit desselben mit benignen Geschwülsten der Haut, die unter verschiedenen Namen beschrieben sind, von Unna als Akanthoma adenoides cysticum, von Jarisch Trichoepithelioma multiplex, von Brooke als Epithelioma adenoides cysticum, von Jacquet und Darrier als Hydradenoma etc. Die Analogien sind um so grösser, als auch bei diesen Hauttumoren die congenitale Anlage, wenn auch nicht immer als sicher bewiesen, doch als höchst wahrscheinlich gilt. Hervorgehoben zu werden verdient, dass Zellformationen, die den Naevuszellen der unpigmentirten Naevi gleich zu setzen wären, bei den benignen Epitheliomen der Haut nirgends erwähnt sind. Nicht recht verständlich erscheint hingegen die Ansicht Best's, der zum exacten Nachweis der gleichen Genese der entsprechenden Tumoren der Haut nnd der Conjunctiva den Nachweis von versprengten Schweissdrüsen in der Conjunctiva fordert, da die Hydradenome, die, wie aus den Untersuchungen von Winkler (21) und von Gassmann (22) hervorgeht, von den Schweissdrüsen und ihren Ausführungsgängen aus entstehen, doch nur einen Bruchtheil der

cystischen benignen Epitheliome der Haut ausmachen, die den Arbeiten von Wolters (23) nach zum grösseren Theil wahrscheinlich aus dem Deckepithel oder auch aus den Haarbälgen und dem Talgdrüsenhals hervorzugehen scheinen.

Bevor wir eine Deutung des complicirten histologischen Befundes unseres Falles versuchen wollen, müssen wir vorausschicken, dass wegen Mangel an Material einige specifische Färbungsmethoden, wie die auf Epithelfaserung, auf Plasma und Mastzellen etc., nicht mehr in Anwendung kommen konnten, dass sich daher unsere Schlüsse auf die Beschaffenheit der Zellen, nur insoweit die Färbemethoden mit Hämalaun-Eosin und van Gieson es zulassen, sich stützen können. Wir dürfen uns aber wohl damit trösten, dass wir in der Eisenhämatoxylin-van Giesonfärbung eine unserer besten Kern- und Protoplasmafärbungen anwandten und daher die Untersuchungen mindestens unter gleich guten Bedingungen anstellten, als es bei den in der ophthalmologischen Literatur bisher niedergelegten Beobachtungen der Fall war.

Auch bei unserer Geschwulst fallen am meisten die verschieden gestalteten Cysten und Zellconglomerate auf, die entweder direct mit dem Oberflächenepithel im Zusammenhang stehen oder die durch ihre ganze Configuration ihre Abstammung von ihm verrathen. Zwischen und unterhalb dieser Gebilde finden sich Zellen und Zellhaufen, die schon wegen ihrer Massenhaftigkeit und ihrer besonderen Anordnungsweise, wie sie im histologischen Befund beschrieben ist, nicht als nur besonders stark vermehrte Bindegewebszellen angesehen werden dürfen. Die verschiedenen Zellarten, abgesehen von Lymphocyten und Bindegewebszellen, lassen sich insgesammt auf zwei Typen zurückführen, deren erster durch die protoplasmenreichen, mit grösserem, eher blass gefärbten Kern versehenen Zellen, die stets die innere Begrenzung der Cysten und zum Theil die centralen Partien der vom Epithel abstammenden soliden Zapfen und Stränge bilden, dargestellt. Der zweite Typus wird durch protoplasmaärmere Zellen vertreten, mit einem dunkler gefärbten, verschieden gestalteten, in der Hauptsache jedoch ovalen, kleineren Kern; dieser Zellenart gehören an

1. der grosse Theil der Zellen des Zwischengewebes;
2. die Zellen, die bei den Cysten und den obenerwähnten epithelialen Zellsträngen die peripheren Theile bilden;
3. die Zellen, die bei einer Anzahl der vom Epithel abstammenden Zapfen allein vertreten sind;

4. die Zellhaufen, die im Oberflächenepithel eingeschlossen sind, sowie diejenigen, die sich unmittelbar unter demselben befinden: endlich
5. auch die Zellen, die die unteren Lagen des Oberflächenepithels bilden, soweit nicht dasselbe den typischen Bau eines geschichteten Pflasterepithels hat.

Die, ausser den erwähnten, im Zwischengewebe vertretenen Zellen mit dem etwas blasseren meist schön ovalen Kern dürften wohl keine eigene Zellart darstellen: dafür spricht die Uebereinstimmung in Grösse der Zelle und des Kernes mit den übrigen Zellen des Zwischengewebes, sowie die in Bezug auf die Färbbarkeit der Kerne zahlreich vorhandenen Zwischenstufen.

Von grösster Wichtigkeit ist der Befund, dass die äussere Umgrenzung der Cysten und Zellconglomerate keine scharfe ist, dass vielmehr Uebergänge zwischen ihnen und den Zellen des Zwischengewebes zu bestehen scheinen. Man könnte hier zur Annahme geführt werden, dass die in der Peripherie der Cysten und Zellstränge gelegenen Zellen vom zweiten Zelltypus von den Zellen des Zwischengewebes geliefert würden, um so mehr, wenn man die mancherorts in den Cysten vorhandenen einer Membrana propria ähnlich sehenden Linien berücksichtigt, die die inneren protoplasmareichen von den äusseren protoplasmaarmen Zellen trennt. Eine solche Annahme ist nicht gerechtfertigt, weil man erstens die erwähnte Linie nicht als Membrana propria ansehen kann; dafür spricht, dass dieselbe nur bei den Cysten und auch hier bei der Minderzahl und nie im ganzen Umfang derselben zu treffen ist, weil man zweitens in einer Anzahl der deutlich vom Epithel abstammenden Zapfen und Sprossen nur Zellen vom zweiten Typus antrifft und weil drittens diese eben erwähnten Zapfen und Sprossen, wie aus zahlreichen Uebergangsbildern deutlich hervorgeht, die ersten Vorstufen der Cysten darstellen. Für die Entstehung der Cysten dürften zwei Momente in Betracht kommen, einmal ein Zerfall der centralen Zellen und sodann die Bildung von Secret durch die inneren Begrenzungszellen der Cysten. Für das Letztere spricht das Vorkommen von leicht körnigen mit Eosin sich färbenden Massen, sowie der hyalinen Kugel, bei Fehlen jeder entzündlichen Erscheinung in der Umgebung der Cysten. Auch für die Annahme einer Transsudation oder Secretion aus der Umgebung in die Cysten hinein, wie sie Stoewer (12) für seinen Fall annimmt, liegen keine Gründe vor, während umgekehrt die protoplasmareichen, etwas blassgefärbten, birnförmigen bis cylindri-

schen, wie Drüsenepithelien aussehenden Zellen genügen, um die Secretion zu erklären. Von Wichtigkeit ist endlich das Vorhandensein jener einer Fettzelle oder Siegelringzelle ähnlich sehenden Gebilde, nicht nur in der Cystenwand und in den Zellsträngen, sondern auch unter den Zellen des Zwischengewebes. Bei denselben handelt es sich um eine schleimige Umwandlung des Zellprotoplasmas und sind sie daher, wenn sie auch fast durchwegs von runder oder rundlich ovaler Form sind, den Becherzellen gleichzusetzen.

Vergleichen wir nun zum Schlusse den histologischen Befund unseres Falles mit denen der ihm klinisch ganz gleichen Geschwulstformen Epithelioma benignum cysticum und unpigmentirtem Naevus, so ergibt sich der ersteren gegenüber ein Unterschied, indem das Epithelioma benignum cysticum ein unverändertes Zwischengewebe besitzt; vollständiger ist die Aehnlichkeit mit dem unpigmentirten Naevus. Bei der Frage, ob man unsere Geschwulst als Naevus bezeichnen soll, muss vorher festgestellt werden, wie man den Begriff Naevus auffassen will. Betrachtet man denselben, wie es vielfach geübt wird, vom ätiologischen Standpunkte aus, so ist gewiss auch unser Fall ein Naevus, da die congenitale Anlage, trotzdem der 26jährige Patient den Beginn der Affection erst auf einige Jahre zurückdatirt, wohl zweifellos. Fassen wir hingegen den Naevus-Begriff als einen pathologisch-anatomischen auf, vergleichen wir also mit anderen Worten unseren Tumor mit den weichen Naevi der Haut, so sind die Unterschiede doch derartige, dass eine weitgehende, geschweige denn vollständige Analogie beider durchaus nicht ohne Weiteres als sichergestellt erscheint. Beim weichen Naevus der Haut ist das Oberflächenepithel normal oder zeigt doch nur geringe Veränderungen, nie aber die starken Wucherungsprocesse mit Cystenbildung, welche, wie in unserem Falle, das ganze histologische Bild beherrschen. Wollte man aber doch die Zellen des Zwischengewebes in unserem Falle als Naevuszellen auffassen, so müsste man sich für die epitheliale Abkunft derselben entscheiden. Dafür sprächen

1. die im Epithel eingeschlossenen Zellnester, bei welchen nirgends Bindegewebsfibrillen nachgewiesen werden konnten;
2. die absolut gleiche morphologische Beschaffenheit der erwähnten Zellen mit denen des Zwischengewebes und mit denen, die wenigstens zum Theil die vom Oberflächenepithel abstammenden Cysten und Zellstränge bilden;
3. die Umwandlung der fraglichen Naevuszellen in den Becherzellen nahestehenden Gebilde.

In zweiter Linie könnte man auch an ein Carcinom denken, eine Auffassung, die Panas (19a) für sein cystisches Epitheliom vertreten hat. Dagegen spricht der klinisch absolut benigne Charakter, sowie das Fehlen jeder Mitosenbildung in unserem Falle.

Am natürlichsten erscheint es, unsere Geschwulst als eine auf eine circumscripte Partie der Bindehaut localisirte Missbildung aufzufassen, die sich in zweierlei Weise äussert, einmal in einer Versprengung von Epithelkeimen in das Oberflächenepithel selbst, zum grössten Theil jedoch in das unterliegende Gewebe (Zwischengewebe), wo dieselben bis zu einem gewissen Grade weitergewuchert sind; zweitens in einer abnormen Anordnung des Oberflächenepithels, welche sich in Form von directen, zapfenartigen, später theilweise cystisch sich umwandelnden Fortsetzungen des Epithels in das Stroma der Conjunctiva kundgiebt. Ob sich von den peripheren Theilen der Cysten und Zapfen Zellen losgelöst haben und selbstständig gewuchert sind, lässt sich nicht entscheiden, da sich die diesbezüglichen Bilder ebenso gut durch Andrängen der Zellen des Zwischengewebes an die Cysten und Zapfen erklären lassen.

Bei der als benignes cystisches Epitheliom bezeichneten Geschwulst würde sich die Missbildung nur in einer abnormen Anordnung des Oberflächenepithels in Form der schon mehrfach beschriebenen Zapfen und Cysten äussern, wobei es übrigens noch fraglich ist, ob in allen diesen Fällen die öfters sehr zahlreichen Zellen des Zwischengewebes nur als Bindegewebszellen oder Lymphocyten aufzufassen sind; besonders die Abbildung des Falles von Panas (19b) ist in dieser Beziehung nicht klar.

Es ist mir eine angenehme Pflicht, meinem hochverehrten Lehrer, Herrn Prof. Mellinger, Director der Baseler Universitäts-Augenklinik, für die Anregung zur vorliegenden Arbeit und für das Interesse, welches er derselben entgegengebracht hat, bestens zu danken. Ganz besonders auch spreche ich Herrn Prof. Kaufmann, Vorsteher der pathologisch-anatomischen Anstalt der Universität Basel, für seine vielfachen Rathschläge und für die Unterstützung, die er mir bei der Abfassung der Arbeit hat angedeihen lassen, meinen wärmsten Dank aus.

Literaturverzeichniss.

1. Fuchs. Lehrbuch der Augenheilkunde 1903, 9. Aufl., S. 148.
2. Graefe-Saemisch. Handbuch der gesammten Augenheilkunde, 2. Aufl., 4. Cap., Theil I; Saemisch, die Krankheiten der Conjunctiva, 1904.
   a) S. 665: Polypoide Geschwülste.
   b) S. 629: Der Naevus.
3. Elschnig. Ueber die polypenähnlichen Geschwülste der Bindehaut. Arch. f. Augenheilk. XIX, S. 63.
4. Wagenmann. Ueber ein Papillom der Conjunctiva mit ausgedehnter Bildung von Becherzellen. Arch. f. Ophth. XL, 2, S. 250.
5. Grunert. Fünf Fälle von Papillomen der Bindehaut. Klin. Monatsbl. f. Augenheilk. 1899, S. 111.
6. Magnus. Ein Fall von Papilloma conjunctivae. Klin. Monatsbl. f. Augenheilk. 83, S. 384.
7. Fuchs. Ueber das Papillom der Conjunctiva. Arch. f. Augenheilk. XX, S. 407.
8. Steiner. Un cas de papillome de la conjunctive. Arch. d'Opht. XVI, S. 501.
9. Unna. Die Histopathologie der Hautkrankheiten, 1894.
   a) S. 788. b) S. 805.
10. Ribbert. Geschwulstlehre, 1904.
11. Lesser. Hautkrankheiten, XI. Aufl., 1904, S. 266.
12. Stoewer. Ueber Wucherung des Bindehautepithels mit cystischer Entartung und ihre Beziehung zum Naevus. Arch. f. Ophth. LIV, S. 436.
13. Hirsch. Der unpigmentirte Naevus der Bindehaut. Zeitschr. f. Augenheilk. IV, S. 25.
14. Reis. Ein Fall von teleangiectatischem Angiom der Conjunctiva bulbi mit Cystenbildung. Klin. Monatsbl. f. Augenheilk., 38. Jahrg., S. 559.
15. Parinaud. Dermoépithéliome de l'oeil. Arch. d'Opht. IV, S. 349.
16. Kalt. Sur une tumeur épithéliale benigne de la conjonctive bulbaire. Arch. d'Opht. IX, S. 158.
17. Best. Ueber gutartige cystische Epitheliome der Bindehaut. Beiträge zur Augenheilkunde, Heft 37, S. 46.
18. Foster. Ueber unpigmentirten Naevus der Bindehaut. Klin. Monatsbl. f. Augenheilk., 42. Jahrg., I, S. 525.
19. Panas. Traité des maladies des yeux. Tome second 1894.
   a) S. 299. b) S. 297.
20. Pindowski. Ueber den Naevus pigmentosus cysticus der Bindehaut. Arch. f. Augenheilk. XLII, S. 296.
21. Winkler. Beiträge zur Kenntniss der benignen Tumoren der Haut. Arch. f. Derm. und Syph. 67, S. 3.
22. Gassmann. Fünf Fälle von Naevi cystepitheliomatosi disseminati. Arch. f. Derm. und Syph. Bd. 58, S. 175.
23. Wolters. Epithelioma adenoides cysticum. Arch. f. Derm. und Syph. Bd. 56, S. 89.

Figurenerklärung.

Fig. I (Verg. 80).

a) Cysten und Zellconglomerate.
b) Zellen des Zwischengewebes.

Fig. 2 (Verg. 450).

a) Im Oberflächenepithel eingeschlossener Zellhaufen.
b) Oberflächenepithelfortsatz.
c) Zellhaufen des Zwischengewebes.

Fig. 3 (Verg. 450). Stück einer Cystenwand.

a) Andeutung einer als Membrana propria imponirenden Linie.
b) Zellen der Cyste (in der Hauptsache deutlich epithelial).

Fig. 4 (Verg. 450). Stück einer Cystenwand.

a) Innere Zellen (deutlich epithelial).
b) Aeussere Zellen (vom Typus der Zellen des Zwischengewebes).
c) Zellen des Zwischengewebes.

Druck von Carl Ritter in Wiesbaden.

Fig 1

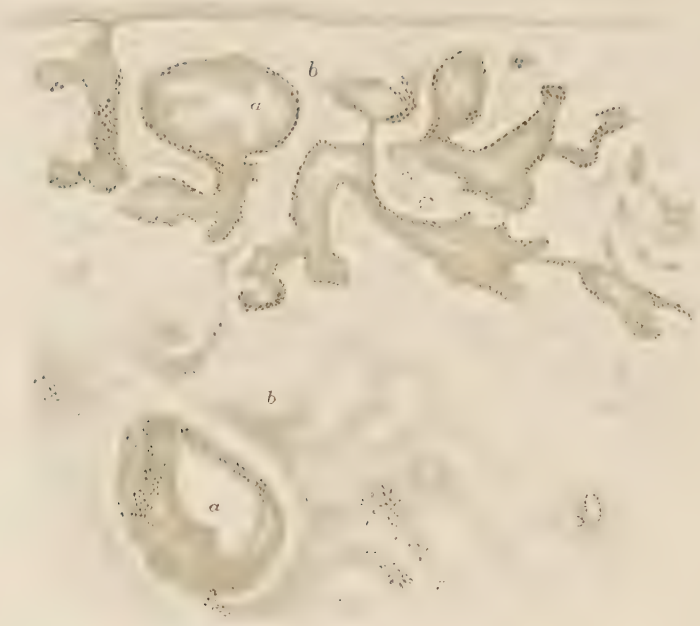

Fig 2.

Kgl. Univers.-Druckerei v. H. Stuertz, Würzburg.

Fig. 3.

Fig. 4

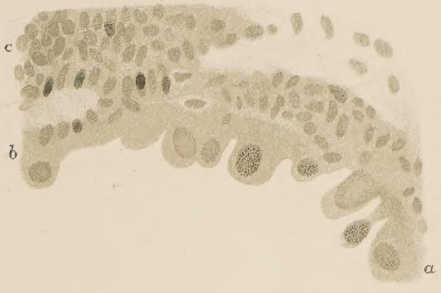

Verlag v. J. F. Bergmann, Wiesbaden.